

健康体检报告

MEDICAL EXAMINATION REPORT



杨玉萍(女)

项目号 T102210105

单位 个人

联系电话 187****4424

项目简称 个人

员工号

类别

卡号 0571888907891592

部门

递送地址

递送方式 电子报告

体检号 6220240228018



上海爱康国宾一品门诊部

检查日期 2024.02.28

49/5627

爱康国宾®

360° 健康全管理

爱康集团是中国领先的中高端连锁体检与健康管理集团，通过旗下多个品牌，为团体客户和家庭、个人提供高品质的健康体检、疾病检测、齿科服务、私人医生、职场医疗、疫苗接种、抗衰老等健康管理及医疗服务。截止2022年8月，爱康集团（包括并购基金）已在59大城市设有155家体检与医疗中心。同时爱康集团与全国200多个城市超过800家医疗机构建立合作网络。

爱康国宾健康体检管理集团有限公司 版权所有



扫码下载爱康APP

www.ikang.com

目录

CONTENTS

1	体检重要异常结果、复查建议及治疗建议	04
	异常情况、专家建议与指导、标准治疗方案	
2	专家建议与指导	05
	建议与指导	
3	健康体检结果	06
	检查详细结果	
4	医学名词科普知识	11
	医学名词科普知识内容	

尊敬的杨玉萍女士，您好！

上海爱康国宾一品门诊部感谢您的光临和对我们的信任和支持。现将您2024年02月28日的体检报告呈上。

报告阅读说明书

1. 您本次体检报告由健康信息、本次体检主要阳性结果和异常情况、专家指导建议及本次体检结果等部分组成。
2. 健康体检数据只是针对本次体检覆盖的相关器官的相关项目或指标的检查结果，并非能覆盖人体全部器官及全部指标。
3. 您的体检报告结论是基于您提供的健康信息及本次临床检查结果，隐瞒和错误的信息都可能会误导医生作出错误的判断。如果您提供的健康信息不完整，可能会导致相关检查结论有偏差。
4. 因为检查方法的不同，针对同一器官或者系统的检查结果可能会有所差异。
5. 由于体检选项、检查方法及医学本身的局限性，本次体检未见异常并不代表没有疾病，如您有不适症状，请及时到医院就诊。

体检重要异常结果图示

72项

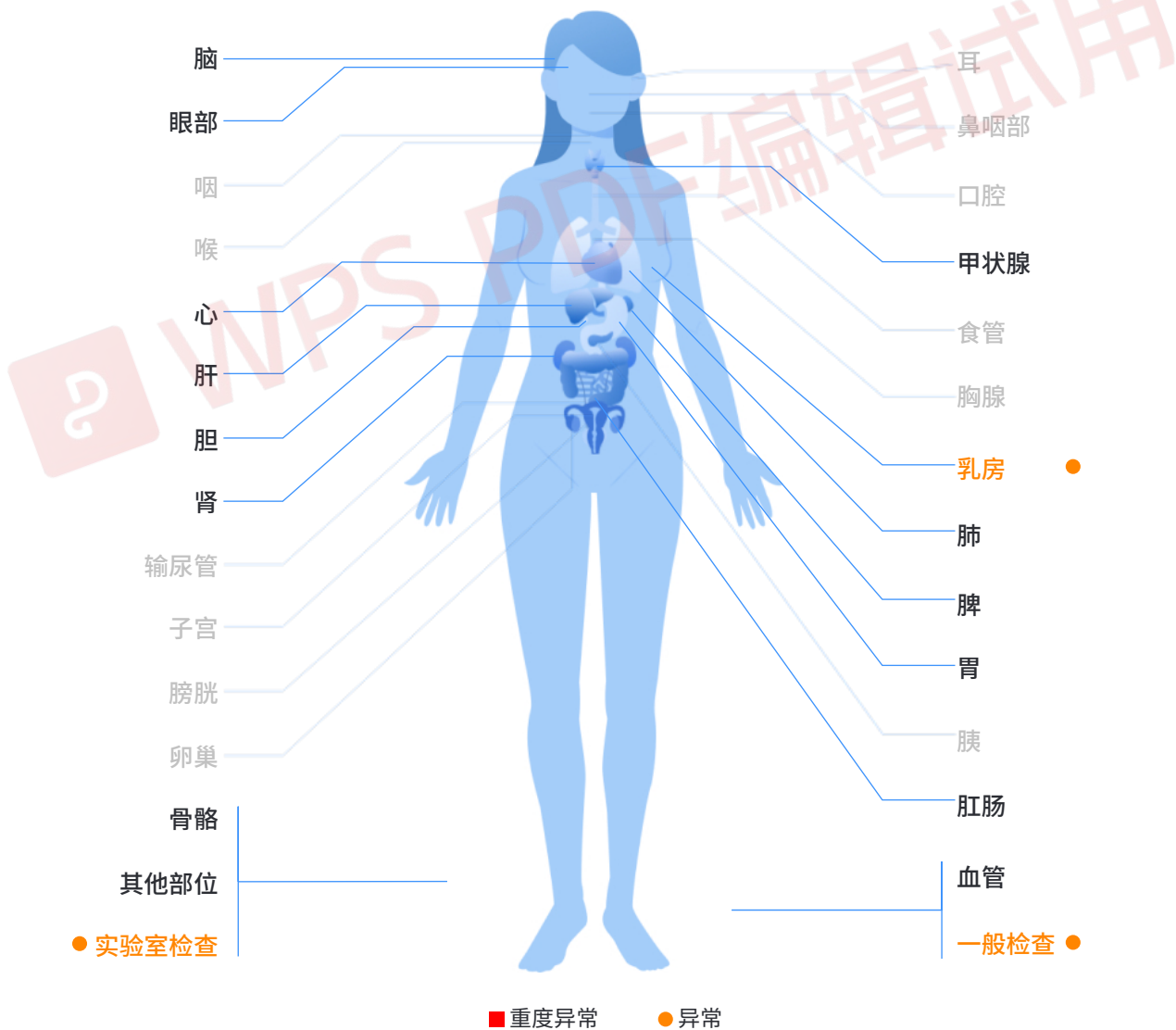
总指标

0项

重要异常结果

4项

异常结果



1. 体检重要异常结果、复查建议及治疗建议

阳性结果和异常情况

- 【1】 超重
- 【2】 肺纹理增多(两肺可疑囊泡状透亮影，必要时建议CT检查)
- 【3】 红细胞分布宽度-标准差降低
- 【4】 乳腺增生

WPS PDF编辑试用



下载爱康APP
查看彩色报告

2. 专家建议与指导

01 超重

- 1、体重指数（体重(kg)÷身高(m)的平方） ≥ 24 为超重， ≥ 28 为肥胖。
- 2、饮食宜低脂肪、低糖、低盐，控制主食量，辅以适量优质蛋白（鱼、蛋、奶类等）以及各种蔬菜。
- 3、加强运动消耗多余脂肪。可依年龄及身体状况，选择适合自己的运动方式和运动时间，以达到减轻体重的目的。
- 4、推荐运动三要素，频率：每周至少三次；强度：心率达到（170-年龄）次/分；时间：平均每次半小时以上。运动以微汗为宜。

02 肺纹理增多(两肺可疑囊泡状透亮影，必要时建议CT检查)

- 1、常见于急性或慢性支气管疾患。
- 2、尽量避开烟雾环境，杜绝主动吸烟，减少被动吸烟；避开过敏物，保暖，防止伤风感冒。
- 3、若出现咳、喘、痰多等症状，请到医院呼吸内科诊治。

03 红细胞分布宽度-标准差降低

建议您结合临床，随访观察。

04 乳腺增生

- 1、与雌激素水平有关，一般无明显症状。部分人可出现于月经周期有胀痛感，经前明显，经后减轻。
- 2、建议及时到医院乳腺专科诊治和随访，根据医院医嘱进一步检查和定期复查。
- 3、保持心情愉快，善于疏泄不良情绪，避免精神过度紧张。
- 4、注意膳食平衡，减少脂肪摄入量，多吃蔬菜与水果。
- 5、慎用化妆品和含雌激素的药物。



下载爱康APP
查看彩色报告

3. 健康体检结果

一般检查室

检查者：徐峰

检查项目	测量结果	单位	异常描述	参考区间
身高	140.0	cm		
体重	49.0	Kg		
体重指数	25.0		↑	18.5—23.99
收缩压	113	mmHg		90.0—139.0
舒张压	67	mmHg		60.0—89.0

初步意见 超重

内科

检查者：叶海珍

检查项目	检查所见	单位
病史	无	
家族史	无特殊	
心率	68	次/分
心律	齐	
心音	正常	
肺部听诊	双侧呼吸音未闻及异常	
肝脏触诊	肝脏肋下未触及	
脾脏触诊	脾脏肋下未触及	
肾脏叩诊	双肾区无叩痛	
内科其它	无	

初步意见 未见明显异常

外科

检查者：王文仙

检查项目	检查所见	单位
------	------	----

下载爱康APP
查看彩色报告

皮肤	未见明显异常
浅表淋巴结	颈部、锁骨上、腋窝及腹股沟未见明显异常
甲状腺(外科)	未见明显异常
乳房	双侧乳腺弥漫性增厚，增厚区与周围乳腺组织分界不明显，结节不伴触痛
脊柱	未见明显异常
四肢关节	未见明显异常
肛门、直肠指诊	未见明显异常
外科其它	无

初步意见 乳腺增生**血常规**

操作者：彭正玉 审核者：殷红

检查项目	缩写	测量结果	提示	参考区间	单位	检验单位	样本类型	方法学
白细胞计数	WBC	8.6		3.5—9.5	10^9 / L	本院	血	
红细胞计数	RBC	4.70		3.8—5.1	10^{12} / L	本院	血	
血红蛋白	Hb	133.00		115—150	g/L	本院	血	
红细胞压积	HCT	0.399		0.350—0.450	L/L	本院	血	
平均红细胞体积	MCV	84.90		82—100	fL	本院	血	
平均红细胞血红蛋白含量	MCH	28.30		27.0—34.0	pg	本院	血	
平均红细胞血红蛋白浓度	MCHC	333.00		316—354	g/L	本院	血	
红细胞分布宽度-变异系数	RDW-CV	12.60		10—20	%	本院	血	
血小板计数	PLT	221.00		125—350	10^9 / L	本院	血	
平均血小板体积	MPV	4.30		4—15	fL	本院	血	

血小板分布宽度	PDW	16.30		10—20	%	本院	血
淋巴细胞百分比	LYMPH %	25.60		20—50	%	本院	血
中性粒细胞百分比	NEUT%	69.20		40—75	%	本院	血
淋巴细胞绝对值	LYMPH	2.21		1.1—3.2	10 ⁹ /L	本院	血
中性粒细胞绝对值	NEUT	5.96		1.8—6.3	10 ⁹ /L	本院	血
红细胞分布宽度-标准差	RDW-S D	42.79	↓	42.8—51	fL	本院	血
血小板压积	PCT	0.10		0.1—1.0	%	本院	血
单核细胞百分比	MONO %	4.19		3—10	%	本院	血
单核细胞绝对值	MONO	0.36		0.1—0.6	%	本院	血
嗜酸性细胞百分比	EOS%	1.03		0.4—8.0	%	本院	血
嗜酸性细胞绝对值	EOS	0.09		0.02—0.52	10 ⁹ /L	本院	血
嗜碱性细胞百分比	BASO%	0.06		0—1	%	本院	血
嗜碱性细胞绝对值	BASO	0.01		0—0.06	10 ⁹ /L	本院	血

小结

红细胞分布宽度-标准差降低

注：本结果只对此条码来样负责，仅供临床参考。

尿常规

操作者：彭正玉 审核者：殷红

检查项目	缩写	测量结果	提示	参考区间	单位	检验单位	样本类型	方法学
尿比重	SG	1.020		1.010—1.025		本院	尿液	
尿酸碱度	PH	6.0		5.4—8.4		本院	尿液	
尿白细胞	LEU	阴性		阴性		本院	尿液	
尿亚硝酸盐	NIT	阴性		阴性		本院	尿液	

尿蛋白质	PRO	阴性	阴性		本院	尿液
尿糖	GLU	阴性	阴性		本院	尿液
尿酮体	KET	阴性	阴性		本院	尿液
尿胆原	URO	阴性	阴性		本院	尿液
尿胆红素	BIL	阴性	阴性		本院	尿液
尿隐血	BLD	阴性	阴性		本院	尿液
尿镜检红细胞	RBC	0	0—3	/HP	本院	尿液
尿镜检白细胞	WBC	0	0—5	/HP	本院	尿液
管型	CAST	0	0	个/L P	本院	尿液
尿液透明度	UCI	清	清		本院	尿液
尿液颜色	Colour	淡黄	淡黄		本院	尿液
尿液其它		无	无		本院	尿液

小结

未见明显异常

注：本结果只对此条码来样负责，仅供临床参考。

实验室检查

操作者：罗鑫鑫 审核者：邵琰婕

检查项目	缩写	测量结果	提示	参考区间	单位	检验单位	样本类型	方法学
丙氨酸氨基转移酶	ALT	7		0—40	U/L	上海金域医学检验所	血	
天门冬氨酸氨基转移酶	AST	12		0—35	U/L	上海金域医学检验所	血	
γ-谷氨酰转移酶	GGT	17		7—45	U/L	上海金域医学检验所	血	

小结

未见明显异常

注：本结果只对此条码来样负责，仅供临床参考。

心电图室

检查者: 陆云萍

检查项目	检查所见	单位
心电图	窦性心律, 心率60~100次/分, P波、P-R间期、QRS波群、ST段、T波、电轴、电压等系列指标参数, 均在正常范畴内。	

初步意见 未见明显异常


放射科

检查者: 刘红南 审核者: 陈新龙

检查项目	检查所见	单位
胸部	双肺纹理增多增浓, 两肺野似见囊泡状透亮影; 余肺野未见明显实变影。双肺门结构尚清晰。心影大小尚属正常范围之内。双侧膈面光整, 肋膈角锐利。	

初步意见 肺纹理增多 (两肺可疑囊泡状透亮影, 必要时建议CT检查。)

评审医师: 王荣

主检医师: 

iKang 爱康



扫码下载爱康APP

想随时随地看报告?
想对比您的历史体检报告?
爱康APP, 检前检后全管理

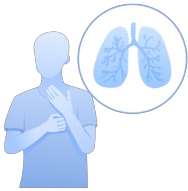
约体检 查报告 历史数据对比 专家解读 三甲医院挂号

iKangCare+ 有人管的体检

4.医学名词科普知识

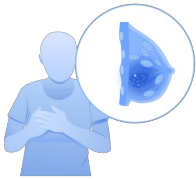
医学名词科普知识内容，仅是帮助您解读理解体检报告使用，所有名词的解释内容，均出自国家权威性专业典籍，部分内容略有增减，仅供您阅读参考。

什么是肺纹理？



由肺动脉和肺静脉组成，支气管壁、淋巴和少量间质组织也参与肺纹理形成。正常情况下肺纹理自肺门向外围肺野逐渐减少变淡，管径依次缩小，分布渐次稀疏，至肺外带不易辨清。肺纹理多少、粗细与个体差异、呼吸状态有关。异常肺纹理阴影结构紊乱、粗细不均、边缘模糊、密度增高，在某种程度上能反映肺血流量和心脏功能的情况，对诊断某些呼吸系统、循环系统疾病有一定的帮助。

什么是乳腺增生？



乳腺增生又名乳腺结构不良，可分为囊性小叶增生、腺性小叶增生和纤维性小叶增生。乳腺增生是生理过程中，或在某些激素分泌失调情况下，表现出乳腺组织成分的大小和数量构呈比例及形态上的周期性变化，是一组临床综合征。乳腺增生并非炎症性或肿瘤性疾病，甚至其大多数情况下都是代表乳腺组织对激素的生理性反应，而不是真正的疾病。仅有少部分可能属于疾病，其中极少数出现非典型增生，可再发展成原位癌，甚至最终演变成浸润性乳腺癌。注意，这个过程并非线性进展，随时可以在浸润性乳腺癌之前的任一环节停下来，所以不能把乳腺增生视作癌前期病变。乳腺增生可发生于青春期至绝经期的任何年龄，以20~40岁多见，35~40岁为高峰。常为双侧，亦可单侧发病，病变呈多发、弥漫性分布。多无明显症状；少数可有疼痛感或胀痛，疼痛与月经周期有关，经前明显，经后减轻；部分患者疼痛与情绪有关。发病初期可无明显体征，到一定阶段表现出乳腺组织增厚感或结节感，可有压痛。腋下淋巴结不肿大。

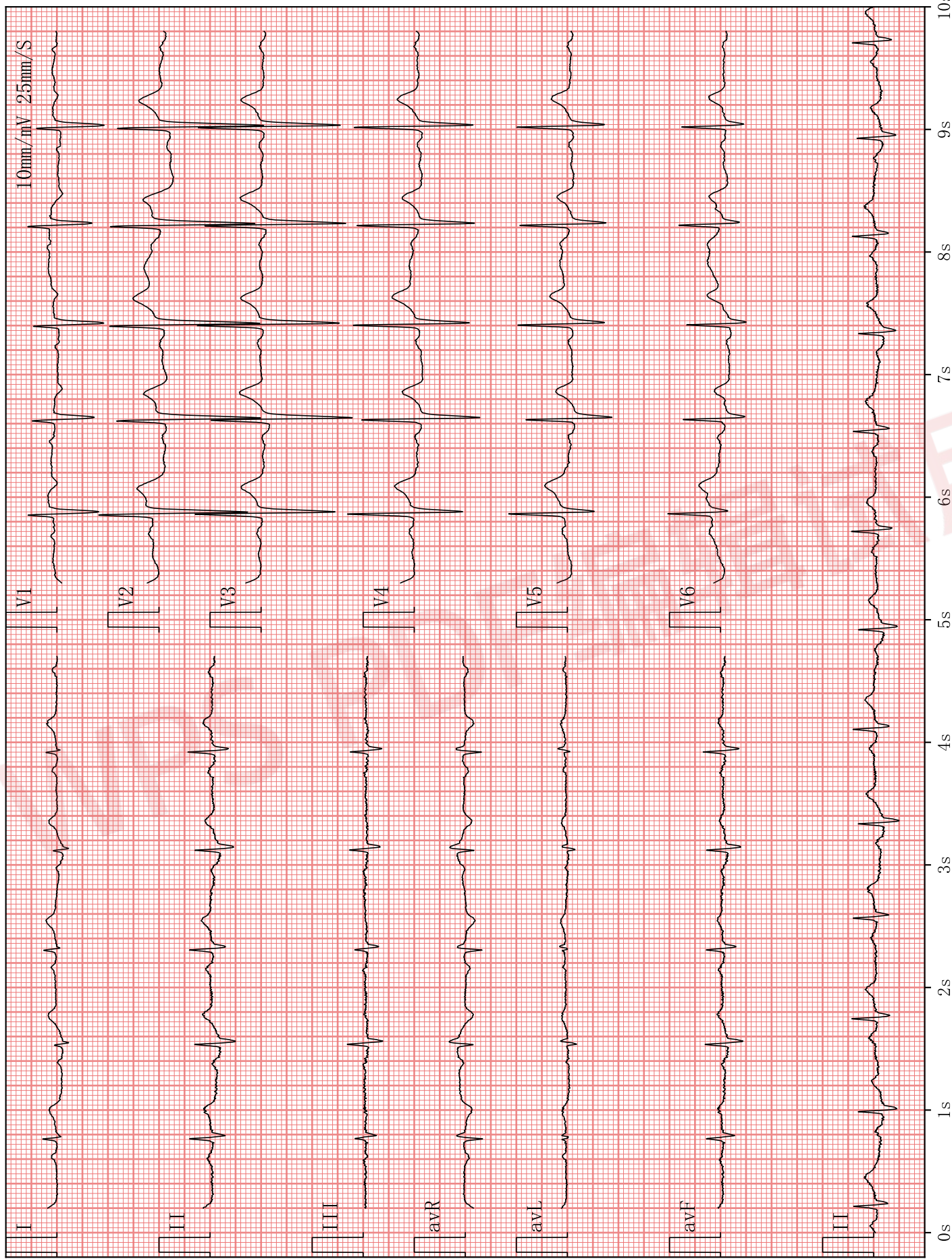


下载爱康APP
查看彩色报告

体检号:6220240228018

客户信息:杨玉萍/女/49

HR:75bpm PR:0.17s QTc:407 RV5/SV1:1.1mV/0.8mV
RR:0.79s QT:0.362s R+S:1.92 P/QRS/T轴:0°/34°/46°



检查者 陆云萍

杨玉萍(女)

项目号 T102210105

单位 天鹅到家

联系电话 187****4424

员工号

卡号 0571888907891592

项目简称 天鹅到家

类别 散客

部门

递送方式 电子报告

接收人 杨玉萍

体检号 6220240228018

递送地址

上海爱康国宾一品门诊部

检查日期 2024.02.28

乙肝项目检测报告

尊敬的 杨玉萍 女士，您好！

上海爱康国宾一品门诊部 感谢您的光临和对我们的信任和支持。现将您 2024年02月28日 的体检报告呈上，希望能为维护您的健康提供参考。

第一部分：乙肝项目检测结果

实验室检查

操作者：马昭弟 审核者：黎春宝

检查项目	缩写	测量结果	提示	参考区间	单位	检验单位	样本类型	方法学
乙型肝炎病毒表面抗原定量	HBsAg	0.01		0—0.05	IU/mL	上海金域医学检验所有限公司	血	
乙型肝炎病毒表面抗体定量	Anti-HBs	740.77	↑	0—10.00	IU/mL	上海金域医学检验所有限公司	血	
乙型肝炎病毒e抗原定量	HBeAg	0.010		0—0.1	IU/mL	上海金域医学检验所有限公司	血	

乙型肝炎病毒e抗体定量	Anti-H Be	0.02		0—0.15	PEI U/ mL	上海金域医学检验所有限公司	血
乙型肝炎病毒核心抗体定量	Anti-H Bc	9.74	↑	0—0.7	PEI U/ mL	上海金域医学检验所有限公司	血

小结

乙肝表面抗体、核心抗体阳性

注：本结果只对此条码来样负责，仅供临床参考。

第二部分：总检专家建议和健康指导

01 乙肝表面抗体阳性、核心抗体阳性

- 提示曾经感染过乙肝病毒，目前机体已产生保护性抗体，对乙肝病毒有一定的抵抗力。
- 请定期监测乙肝表面抗体消减情况，必要时加强注射。

评审医师：王荣

主检医师：

第三部分：特别提示

01 乙肝项目检测结果涉及您的个人隐私，请谨慎向他人出示。

02 本次乙肝项目检测结果不得用于入职，入学事项。