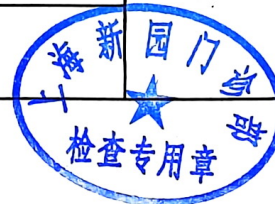


上海新园门诊部

SHANGHAI XINYUAN CLINIC

健康检查表

姓名	易爱英	性别	女	年龄	52
身份证号	430219197102020022	检查日期	2024.8.22		
既往史	无				
检查项目		检查结果		检查医生	
一般检查	身高	158CM		周建国	
	体重	57KG			
	血压	97mmHg/65mmHg			
内科	心脏	未见异常		周建国	
	肝脏	未见异常			
	脾脏	未见异常			
	肺部	未见异常			
外科	皮肤	未见异常		王光勇	
	四肢	未见异常			
	头面部	未见异常			
	脊椎	未见异常			



上海新园门诊 生化报告单

样本号: 8 样本ID: 202408220008 床号: 样本类型: 血清
姓名: 易爱英 性别: 女性 年龄: 53岁 病例号:
科室: 内科 医生: 周建国 诊断结果:
备注: 登记日期: 2024/8/22 9:21:33

No.	检验项目	结果	单位	参考范围
1	丙氨酸氨基转移酶[ALT]	20.46	U/L	5.00~40.00
2	天门冬氨酸氨基转移酶[AST]	18.12	U/L	8.00~40.00
3	谷草/谷丙[AST/ALT]	0.89		0.00~2.50
4	γ -谷氨酰基转移酶[GGT]	17.61	U/L	7.00~50.00



检验员: 王坚 审核: 本测试结果只对本样本负责 报告日期: 2024/8/22 13:11:45

上海新园门诊部检验报告单

免疫检验报告单

姓名：易爱英

检验标本：血

送检时间：2024-8-22

性别：女

检验目的：

送检科室：内科

年龄：53

送检者：周建国

编号：

检验项目：

检验结果：

参考值：

乙肝表面抗原 (HBsAg)

阴性

阴性

乙肝表面抗体 (HBsAb)

阴性

阴性或阳性

乙肝 e 抗原 (HBeAg)

阴性

阴性

乙肝 e 抗体 (HBeAb)

阴性

阴性

乙肝核心抗体 (HBcAb)

阴性


阴性

报告时间：2024-8-22

报告者：王坚

说明：此报告仅对本标本负责，仅供临床参考！

检验依据：卫生部《全国临床检验操作规程》第三版



上海新园门诊部

检验报告单

姓名：易爱英

性别：女

年龄：53岁

科别：内科

标本种类：血液

送检日期：2024-08-22

检测项目

检测结果

参考值

胃幽门螺旋杆菌抗体

阴性

阴性


送检医师：周建国

检验者：王坚

报告日期：2024-08-22

说明：此报告仅对本标本负责，仅供临床参考！

检验依据：卫生部《全国临床检验操作规程》第三版



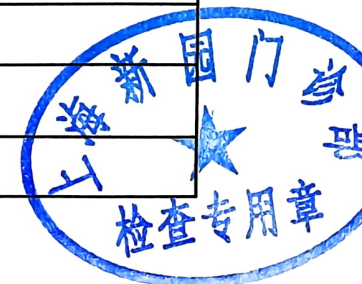
上海新园门诊部检验报告单

姓名：易爱英 性别：女 年龄：53 标本类型：分泌物
门诊号： 科室： 妇科 送检医生：王策 临床诊断：
检验依据：卫生部《全国临床检验操作规程》第三版

项目	结果	参考范围
白细胞	+	<10/HP
红细胞	—	<2/HP
上皮细胞	+	+++
霉菌	—	—
滴虫	—	—
线索细胞	—	—
杂菌	+	少许
清洁度	II	I-II

建议与解释：本结果只对所检验标本负责，未经许可不得复制，如有疑问请在报告日期一周内提出。

送检日期：2024-8-22 检验者：王坚



上海新园门诊

放射科报告单

X光号：6376

姓名：易爱英 性别：女 年龄：53岁 科室：内科 日期：2024年8月22日

检查所见： 全胸前后立

双侧胸廓对称，双肺野清晰，双肺纹理分布走行自然。双侧肺门影大小、密度、位置正常；气管及纵隔居中；心影大小形态、位置正常。双侧膈面光滑，双侧肋膈角锐利。

诊断：胸部未见明显异常。

(注：此报告仅供临床医师参考，不做最后诊断之用。) 放射科医生：丁永强

